

Obstrucción gástrica por plicatura en la Gastrectomía Vertical. Video

Jose Vicente Ferrer¹, Ángel Sanahuja¹, Eduardo Pérez-Folqués¹, Nieves Saiz², Diana Cester³

¹Cirujano Bariátrico y Metabólico. ²Anestesiólogo. ³Enfermera diplomada.

Recibido 2011.11.21 Aceptado 2011.12.03

Resumen: Durante la Gastrectomía Vertical Laparoscópica (GVL), pueden presentarse problemas funcionales o anatómicos imprevisibles. El hecho de liberar toda la curvatura mayor gástrica y además reseca el 85% aproximadamente del volumen gástrico, deja una plastia gástrica pequeña y sin sujeción, que puede verse afectada por condiciones especiales del abdomen. Presentamos en vídeo un caso con obstrucción funcional de la luz gástrica, por flexura o plicatura del estómago en la incisura angularis, tras GVL. Analizamos sus causas, su tratamiento y evolución.

Palabras Clave: Obstrucción gástrica. Gastrectomía vertical. Plicatura gástrica

José Vicente Ferrer ✉ drferrer@clnicasobesitas.com. Clínica Obesitas. Hospital 9 de octubre. Valencia

Caso Clínico:

Paciente de 45 años, varón, IMC-46, gran obesidad troncal, diabetes mellitus (DM2) que responde a antidiabéticos orales, hipertensión, hiperuricemia, hipercolesterolemia y sufre apnea del sueño. Función respiratoria con patrón restrictivo leve y una llamativa elevación diafragmática izquierda en la radiografía de tórax preoperatoria (Fig. 1-2)

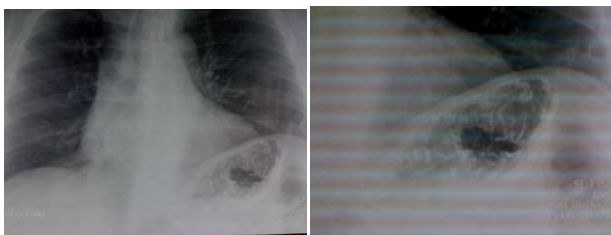


Fig.1: Tórax PA, pre-op. Elevación del diafragma izquierdo.

Fig.2: Imagen previa ampliada.

Primera intervención: El paciente fue intervenido inicialmente de GVL (tubo gástrico o manga gástrica).

Durante la intervención encontramos un estómago parcialmente desplazado hacia el hipocondrio izquierdo, además de una gran obesidad abdominal.

Una vez finalizada la sección gástrica, observamos que el estómago era “aspirado” por el diafragma, causando una flexión parcial del mismo a nivel de la “incisura angularis”.

La luz gástrica era adecuada y la sonda naso gástrica recorría toda la luz gástrica sin dificultades.

Una vez finalizada la sección gástrica, observamos que el estómago era “aspirado” por el diafragma, causando una flexión parcial del mismo a nivel de la “incisura angularis”.

La luz gástrica era adecuada y la sonda naso gástrica recorría toda la luz gástrica sin dificultades.

Evolución inicial: Los primeros días postoperatorios, destacaron por cierta dificultad a la tolerancia de líquidos. Pasadas 3-4 semanas, el paciente no podía tolerar alimentos de consistencia semiblanda o normal, y que se corroboró en el tránsito

esofagogástrico con un paso filiforme a nivel de la incisura angularis (Fig. 3).

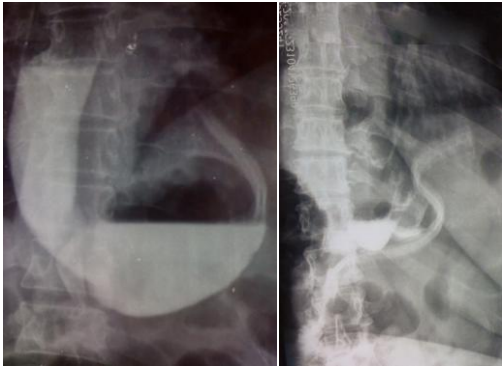


Fig. 3: Obstrucción de la luz gástrica, dilatación gástrica y reflujo gastroesofágico con

Fig. 4: Tránsito post-op: neo estómago de pequeño tamaño y buen paso gastroyeyunal.

Una gastroscopia mostró una estrechez funcional de la luz gástrica, que permitía fácilmente el paso del endoscopia. Se intentó la colocación provisional de una “cánula auto expandible” [stent] esófago-gástrico, pero encontramos dificultades por la dilatación que ya existía por encima de la estrechez, que impedía la correcta manipulación y fijación del stent. Se decidió realizar una revisión quirúrgica a las 8 semanas postoperatorias.

Cirugía de Revisión: Se encontró un estómago cuya curvatura menor sobrepasaba completamente la línea del hiato y que se curvaba hacia la izquierda y arriba, causando una obstrucción a nivel de la incisura angularis, con un cierre casi completo de la luz. La flexura podía deshacerse con manipulación instrumental, pero el estómago siempre volvía a su posición previa.

Se decidió transformar la GV en una Derivación Gástrica en Y-de-Roux (**DGYR**). La intervención fue realizada por laparoscopia sin incidencias perioperatorias, con 3 días de ingreso hospitalario y buena tolerancia posterior (Fig. 4).

Como hallazgo cabe destacar una importante dilatación gástrica por encima de la estrechez funcional, que recordaba al fundus que en su

momento habíamos resecado correctamente (Ver imagen 3).

Evolución definitiva: A los 36 meses tiene IMC-31,7. Tiene buena tolerancia a todo tipo de texturas y buena calidad de vida. Curación de todas las comorbilidades mencionadas, excepto la hipertensión arterial que solo precisa menos medicación.

Discusión

Las complicaciones quirúrgicas más frecuentes tras GVL son las fugas en la línea de grapas, el sangrado y la estenosis estructurales en la incisura angularis [1,2]. Sin embargo, la GV cambia las condiciones anatómicas y fisiológicas del nuevo estómago, además de su interrelación con los órganos vecinos y en general con el abdomen. De estos cambios posiblemente derivan las complicaciones como el reflujo gastroesofágico severo que obliga a cirugía de revisión [1], y otras situaciones especiales como las de este caso clínico. En nuestro paciente, la deformación anatómica del diafragma izquierdo, secundaria a la gran obesidad troncal, causaba posiblemente un efecto aspirativo de la plastia gástrica (tras GV), hacia el hipocondrio izquierdo, causando una flexura que cerraba la luz del estómago casi por completo. Aunque se trataba de un cierre funcional de la luz, el paciente nunca pudo tolerar una dieta sólida, obligando a cirugía de revisión para convertir el GVL en DGYR. Actualmente, en la grandes obesidades troncales, nos fijamos con detalle en posibles deformidades del diafragma izquierdo en la radiografía del tórax, y además revisamos la anatomía intra operatoria, con el fin evitar posibles problemas tras una GV. Aunque son frecuentes el uso de cánula auto-expandibles [stents] para las fugas [3], las dilataciones neumáticas [1] e incluso se ha propuesto la seromiotomía amplia para resolver una estenosis [4] tras GV, no hemos encontrado en la bibliografía, descripciones similares a este caso clínico, que nos parece de especial interés. Algunos autores [5], recomiendan acertadamente, volver a unir el epiplón a la curvatura mayor gástrica, durante la invaginación de

la línea de grapas con sutura continúa en la GVL original, con el fin de restablecer la anatomía aunque dudo que en este caso hubiese sido eficaz esta maniobra.

Ver vídeo de este caso clínico puede verse en

http://www.youtube.com/watch?v=I_mZr2hTfO4&context=C20197_ADOEgsToPDskKS8BBTZjOCboxRqGO-hnx9

Bibliografía:

1. Lacy A, Ibarzábal A, Pando E, Adelsdorfer C, Delitala A, Corcelles R, Delgado S, Vidal J. Revisional Surgery after Sleeve gastrectomy. Surg Laparosc Endosc Percutan Tech. 2010;20(5):351-6.
2. Zundel N, Hernández JD, Galvao Neto M, Campos J. Strictures after Laparoscopic Sleeve gastrectomy. Surg Laparosc Endosc Percutan Tech. 2010;20(3):154-8.
3. Nguyen NT, Nguyen XM, Dholakia C. The use of endoscopic stent in management of leaks after sleeve gastrectomy. Obes Surg. 2010;20(9):1289-92.
4. Dapri G, Cadière GB, Himpens J. Laparoscopic seromyotomy for long stenosis after sleeve gastrectomy with or without duodenal switch. Obes Surg. 2009 Apr;19(4):495-9. E pub 2009 Jan 24.
5. Bou R, Baltasar A, Bengochea M, Serra C.: La GVL con Antrectomía parcial y parche de epiplón. BMI-1.2.4; 93. Presentado en el Congreso Nacional de SECO. Las Palmas